

■ **Patología muscular:**

- Secuelas de elongaciones musculares.
- Síndrome de dolor miofascial.
- Contracturas crónicas.
- Cicatrices fibrosas y retráctiles del músculo.
- Otras patologías: entesitis, fascitis, etc.

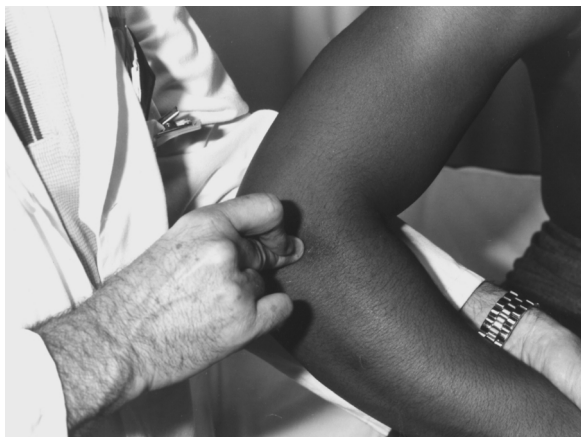

Figura 11.10. Cyriax en el codo (epicóndilo)

CONTRAINDICACIONES

En general, procesos inflamatorios agudos:

- Artritis sépticas, postraumáticas, psoriásicas, gotosas, lupus eritematoso, espondiloartritis anquilosante, enfermedad de Reiter.
- Calcificaciones periarticulares o musculares y osificaciones.
- Bursitis.
- Inflamaciones musculares diversas, no traumáticas.
- Compresiones de una raíz nerviosa (ciatalgias, braquialgias).
- Tumores benignos y malignos.
- Debe evitarse realizar presión sobre los nervios y sus emergencias, ganglios infartados, cicatrices frescas y ulceraciones.
- También se evitarán zonas que contengan paquetes vasculares importantes: axila, etc.
- De una manera general, todos los procesos inflamatorios importantes.
- Neuritis y neuralgias.

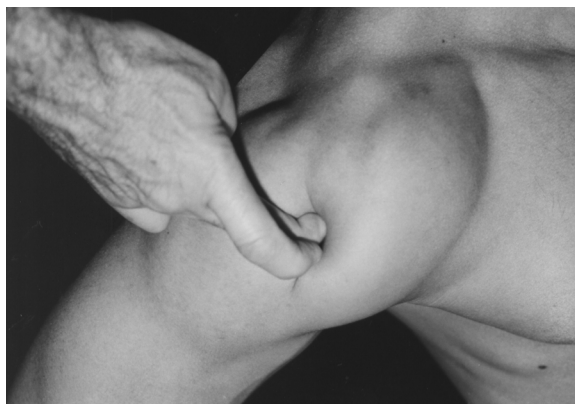

Figura 11.11. Cyriax en la inserción deltoidea

CONCLUSIONES

El masaje de **fricción de Cyriax** es una valiosa técnica para las lesiones de los tejidos blandos (músculos, ligamentos, tendones, fascias) al mantener la movilidad de estos tejidos y prevenir la nefasta formación de cicatrices adherentes.

En la lesión aguda el masaje moviliza la estructura tratada (lesionada), haciéndola más ancha, pero no estirando ni rasgando sus fibras.

En la lesión crónica el movimiento transverso profundo y la hiperemia que genera alargan las fibras y las realinean. Secundariamente, esta hiperemia favorece el aporte sanguíneo al área lesionada, disminuyendo el dolor probablemente debido a la liberación de sustancias mediadoras: péptidos que liberan en el ser humano compuestos morfínicos endógenos de acción opiácea (proencefalinas).

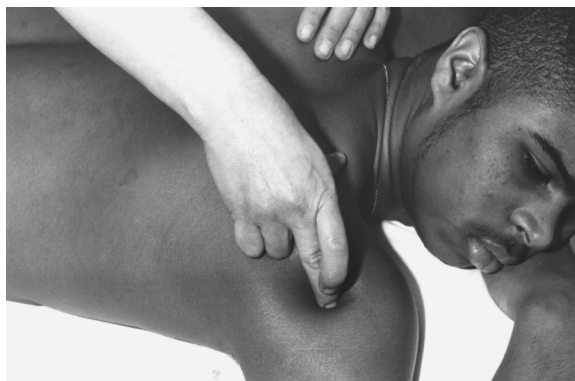


Figura 11.12. Cyriax en el supraespinoso