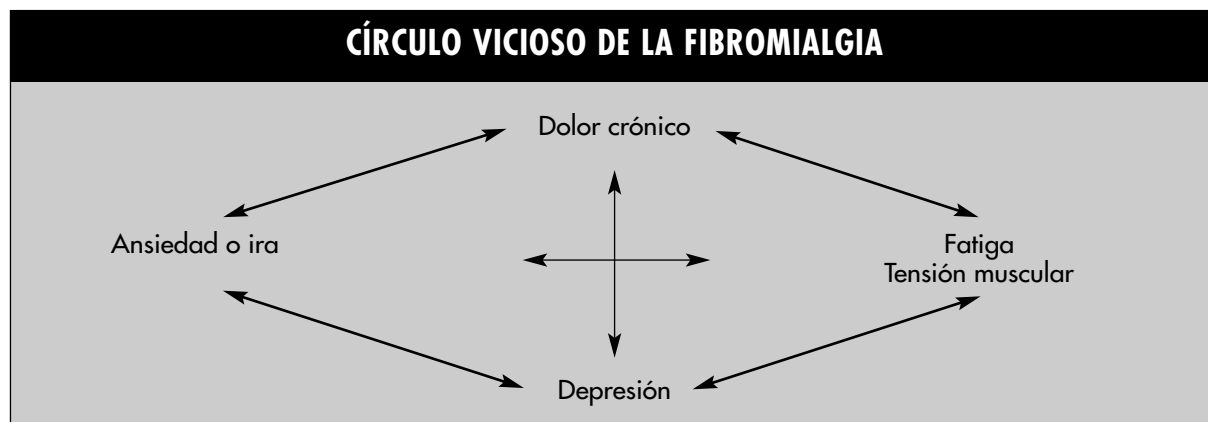

- **Occipitales:** inserciones de los músculos suboccipitales.
- **Cervicales bajos:** en la cara anterior de los espacios intertransversos C5 a C7.
- **Trapecios:** punto medio de sus bordes superiores.
- **Supraespinosos:** en el nacimiento del músculo, por encima de la espina de la escápula, cerca del borde interno.
- **Segunda costilla:** lateral a la segunda articulación condrocostal.
- **Epicóndileos:** 2 cm distal a los epicóndilos.
- **Glúteos:** cuadrante superior y externo de las nalgas.
- **Trocánteres:** posterior a las eminencias trocántreas mayores.
- **Rodillas:** en la bolsa grasa medial, proximalmente a la interlínea articular.

La palpación digital debe hacerse con una fuerza aproximada de 4 kg. El punto ha de ser doloroso a la palpación, no simplemente “sensible”, si bien la sensibilidad difusa puede ser variable según el individuo.

Pueden existir otros puntos fuera de los “clásicos”, así como alodinia (dolor provocado por estímulos habitualmente no dolorosos). Las pruebas radiológicas, electromiográficas y de laboratorio no aportan datos significativos de valor.

DIAGNÓSTICO DIFERENCIAL

En el diagnóstico diferencial hemos de tener en cuenta las siguientes afecciones:

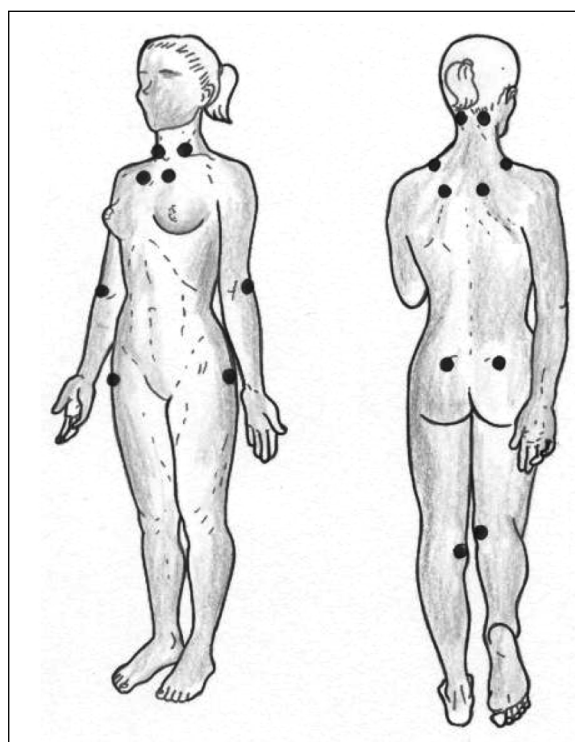


Figura 39.1. Localización de los puntos dolorosos a la presión (*tender points*)

Enfermedades dolorosas locales

- Síndrome de dolor miofascial.
- Síndrome de disfunción de la articulación temporomandibular.
- Coexistencia de varias formas de reumatismo de partes blandas.